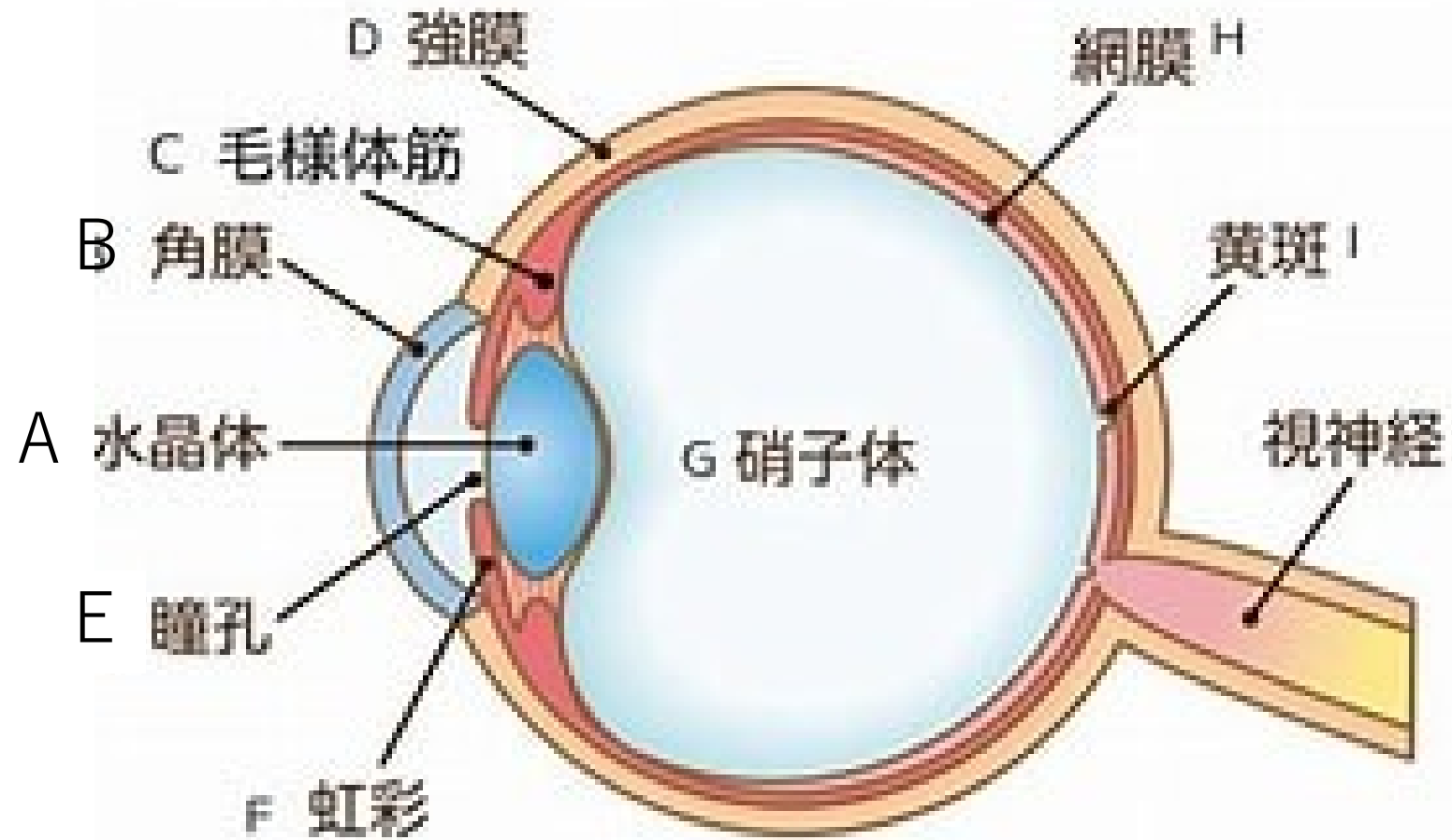


老眼の仕組みと目の病気

なぜ近くが見えにくくなるのか？
白内障、緑内障、網膜剥離など、目の病気は？

今日の講演のアウトライン

- 老眼は、自然な変化
 - 眼の基本構造、ピント合わせの仕組み、
 - 加齢による変化(毛様体筋が弱る)、現れる症状、
 - 対策: 老眼鏡、ルーペ、ほか日常生活でできる工夫
- 眼の病気について: その症状と原因、治療法
 - 白内障とは?
 - 緑内障とは?
 - 網膜剥離とは?



 EYE CARE

眼の構造

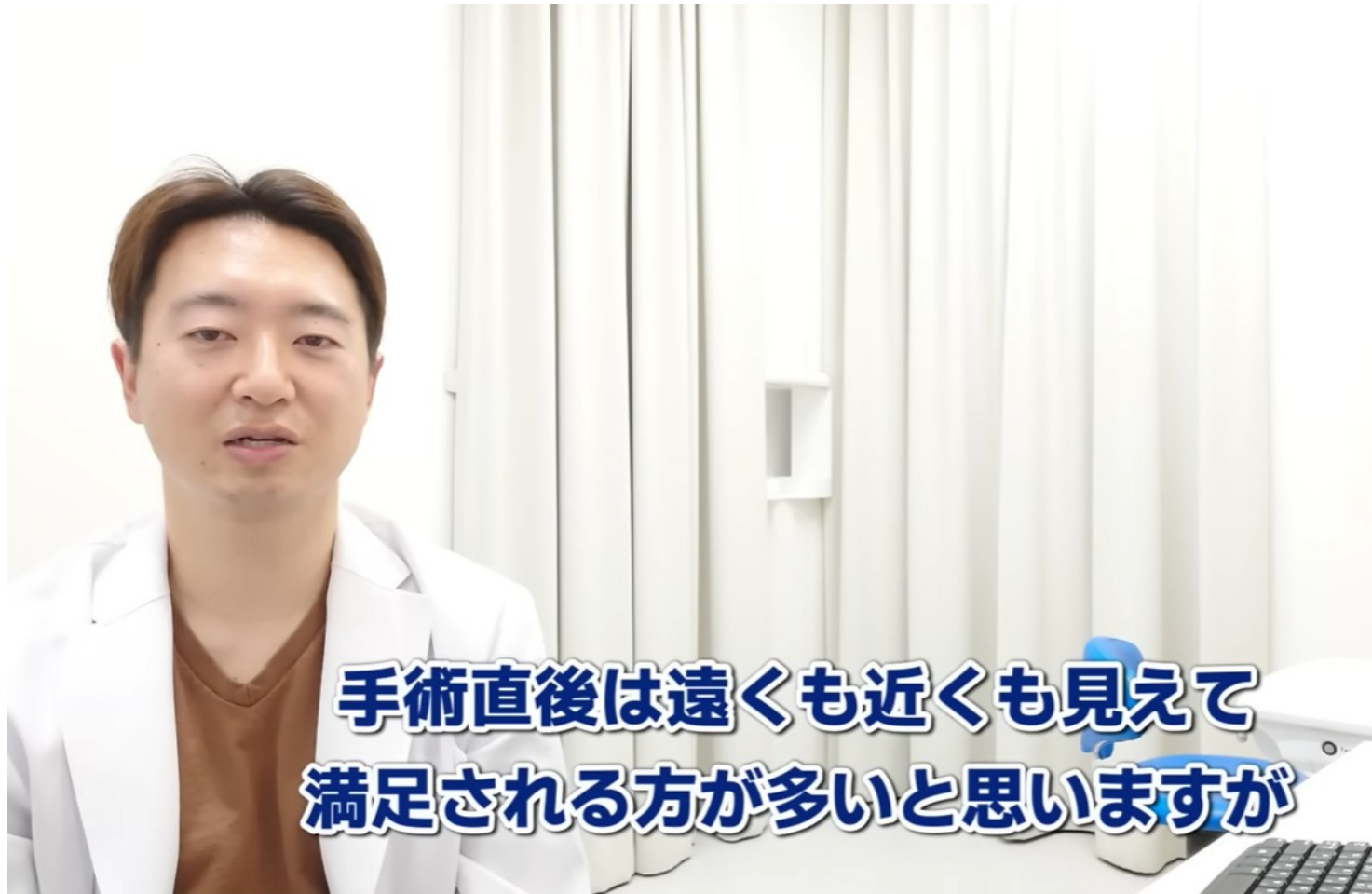老眼の原因

- 主に加齢による水晶体の硬化と、目のピント調節機能の低下です。具体的には、以下のような要因があります：
- 水晶体の硬化：
 - 加齢に伴い、水晶体が硬くなり、柔軟性が失われることが原因です。
- 調節力の低下：
 - 水晶体を調整する毛様体筋の機能が衰えることで、近くの物にピントを合わせることが低下します。
- 年齢の影響：
 - 一般的に、20代から調節力は年齢と共に直線的に低下していきます。
- これらの要因が組み合わさることで、老眼が進行します

白内障とは

- 主な症状
 - 視界がかすむ、ものが白っぽく見える、まぶしく感じる、夜見えにくい
- かかりやすい人とは
 - 60歳以上、糖尿病、喫煙、紫外線、ステロイド薬常用のひと
- 治療法は？
 - 点眼(目薬)では治らない、根本治療は手術
- 手術ってどんなもの？
 - 濁った水晶体を吸い出し、人工のレンズ(眼内レンズ)を挿入
- 眼内レンズの種類
 - 単焦点、多焦点
- 手術とその後の経過

白内障手術後に後悔する人の特徴!! 10分



いつも、本やパソコンを見ることが多い人の場合

遠くが見えるようにすると、近くがぼけるので、老眼鏡がいる

家の中にいることが多い人の場合

遠方が良く見えるようにすると、家の中では困る。

トラックの運転手など、遠方を見ることが多い人は、

遠方が良く見えるものを選ぶ

多焦点レンズは、遠方も、近くもよく見えるが。

しかし、コントラストが悪くなる。将来緑内障になる場合もある。

【白内障手術】単焦点レンズ、どう見える？ 11分

どんなレンズを選ぶか？
に！

慎重

保険診療

**単焦点
眼内レンズ**

**多焦点
眼内レンズ**

**保険診療の場合
主に単焦点眼内レンズが使われます**

遠方合わせ



手元合わせ



単焦点眼内レンズ 見え方



レンジィスコンフォート 見え方



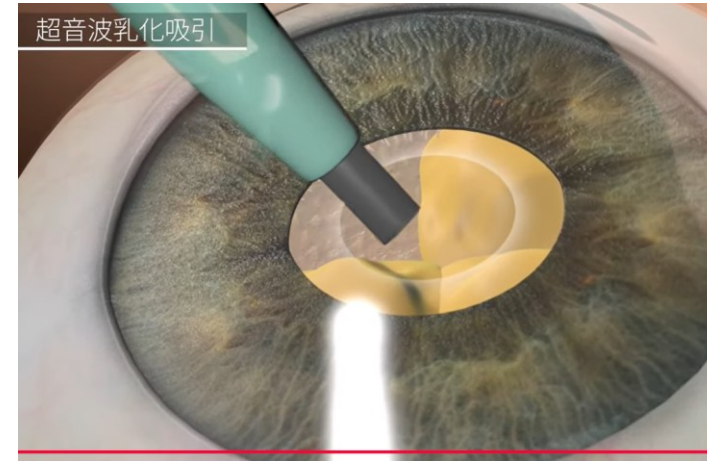
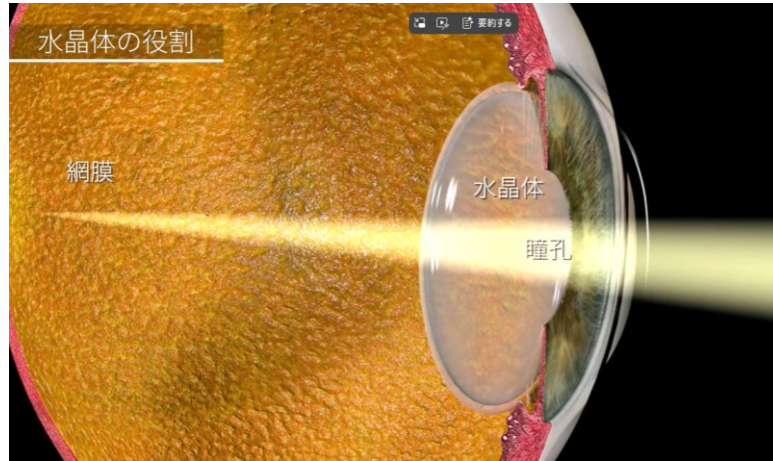
今回のまとめ



- ① 単焦点眼内レンズでピントが合っていない部分の見え方で不満となる場合があります。
- ② 完全に遠方に合わすと、1m以内の距離は見にくくなります。
- ③ あまり遠くを見ることがない、見えなくても眼鏡をすればよいという方は中間や手元に合わせるのがよいです。
- ④ 術後は若い方でも遠近両用のメガネまたはコンタクトレンズが必要になる場合があります。
- ⑤ メガネが煩わしい方は多焦点眼内レンズが良いと思います。

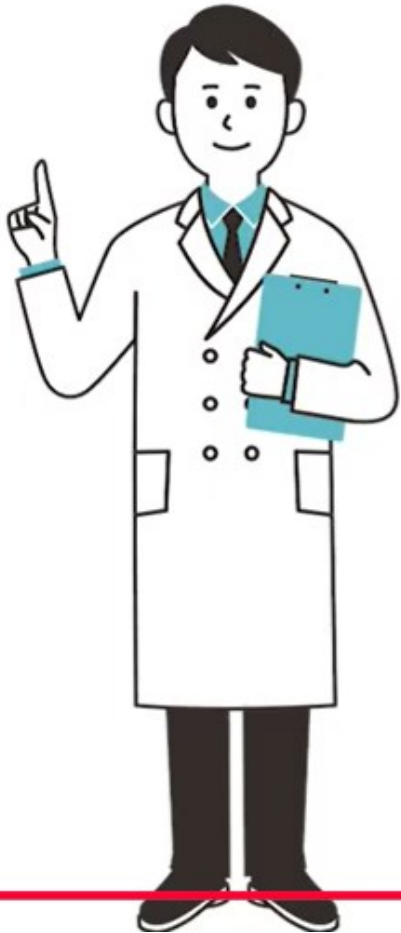白内障手術の流れをCGで解説【Cataract Surgery CG VIDEO / 白内障手術CGビデオ】

3 分



アニメ風の紹介

白内障術後に気を付けること

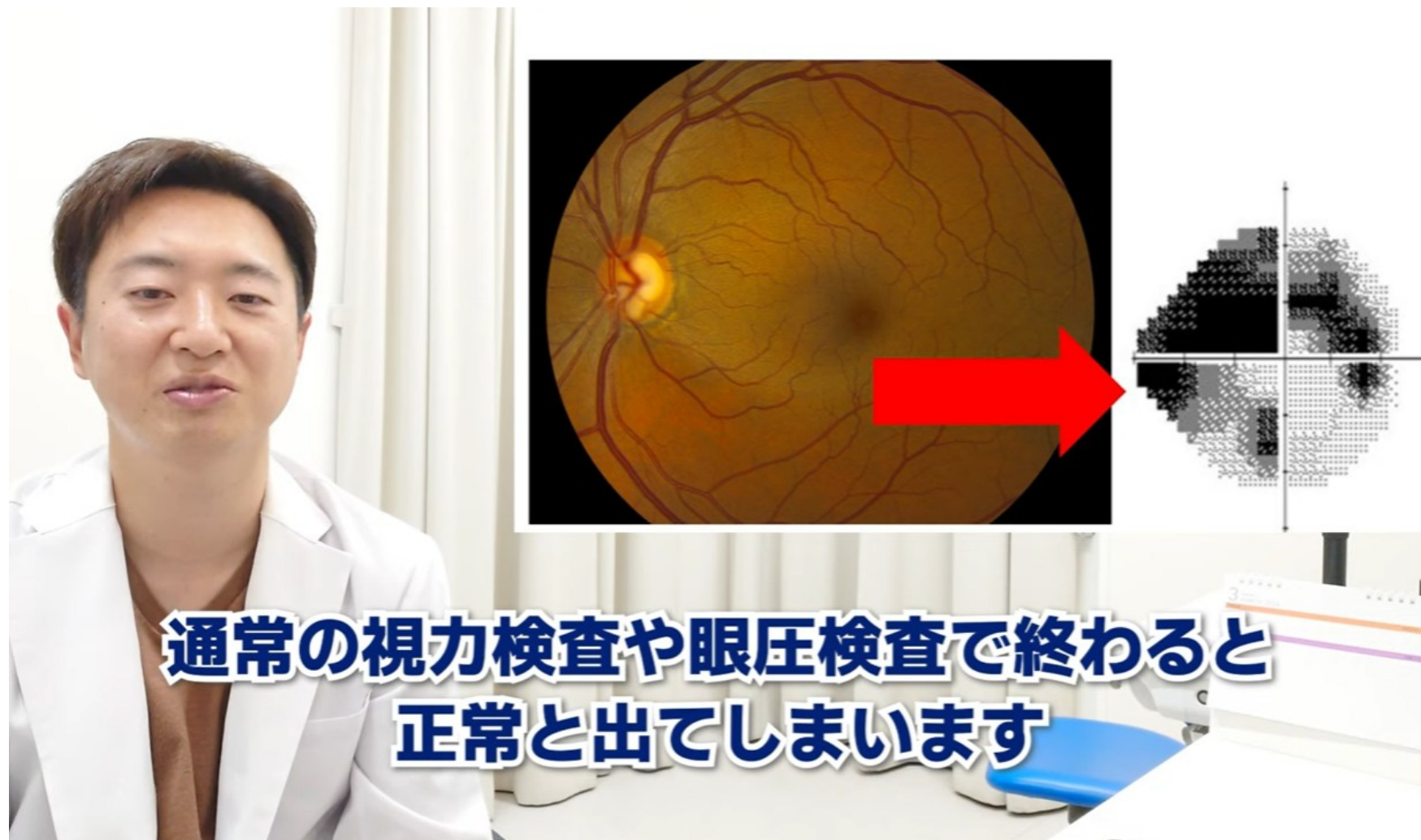


- ① 白内障術後もっとも注意しなければならないのは眼内炎という感染症で2週間以内に発症することがほとんどですので術後早期は注意が必要です
- ② 手術直後の切開創はとてもデリケートです。触ったり水で濡らすのは避けてください
- ③ 抗生剤の目薬は2週程度、ステロイドは1カ月程、非ステロイドの点眼は長めに使用します
- ④ だいたい手術1ヵ月たったら通常の生活に戻って頂いてよいです

緑内障とは

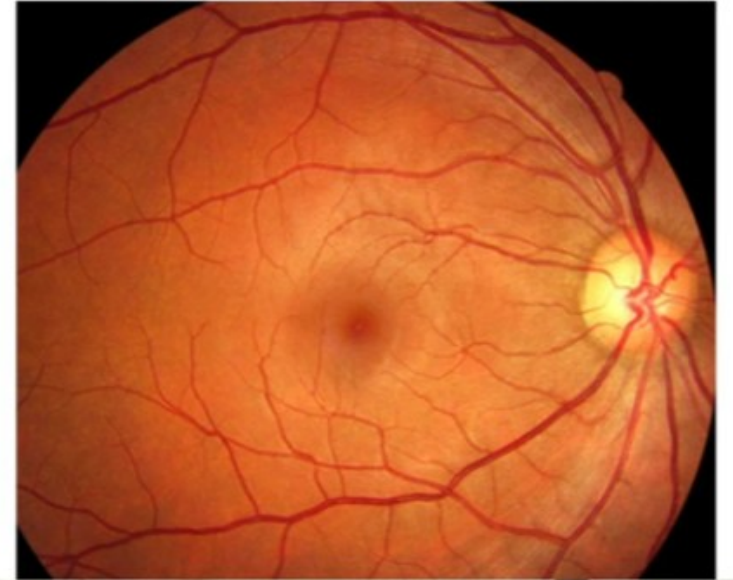
- 主な症状
 - 視野が欠けてくる、端が暗くなる、気づきにくいので手遅れに
- 緑内障にも種類あり
 - 原発開放隅角緑内障、急性閉塞隅角緑内障
- 視野が欠けるイメージ
 - 視野の欠け方は、気づかないほどゆっくり
- 見つけ方
 - 眼圧測定、視野検査、視神経の形を見る
- 治療法
 - 点眼薬、レーザー治療、手術
 - 早期発見が”命”の病気

誰も知らない、緑内障の意外な初期症状知ってますか!? 1 1 分



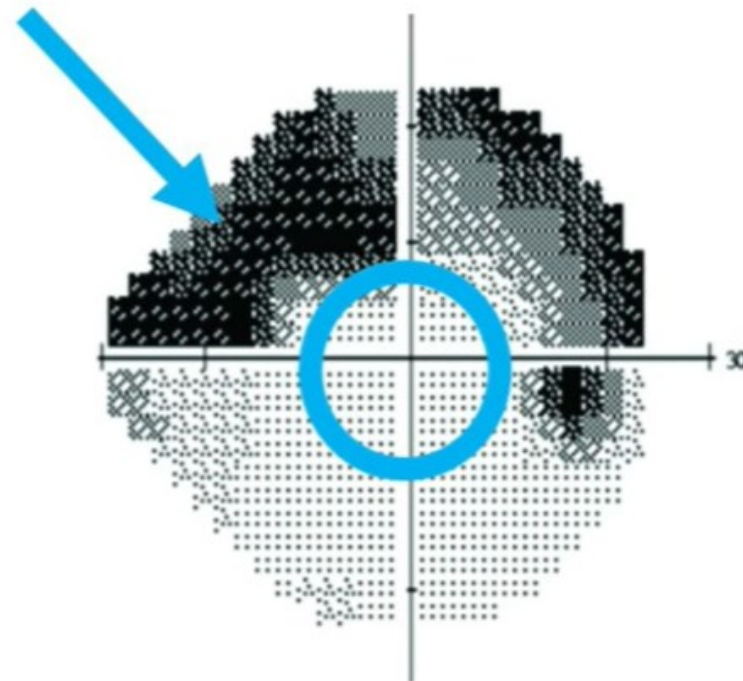
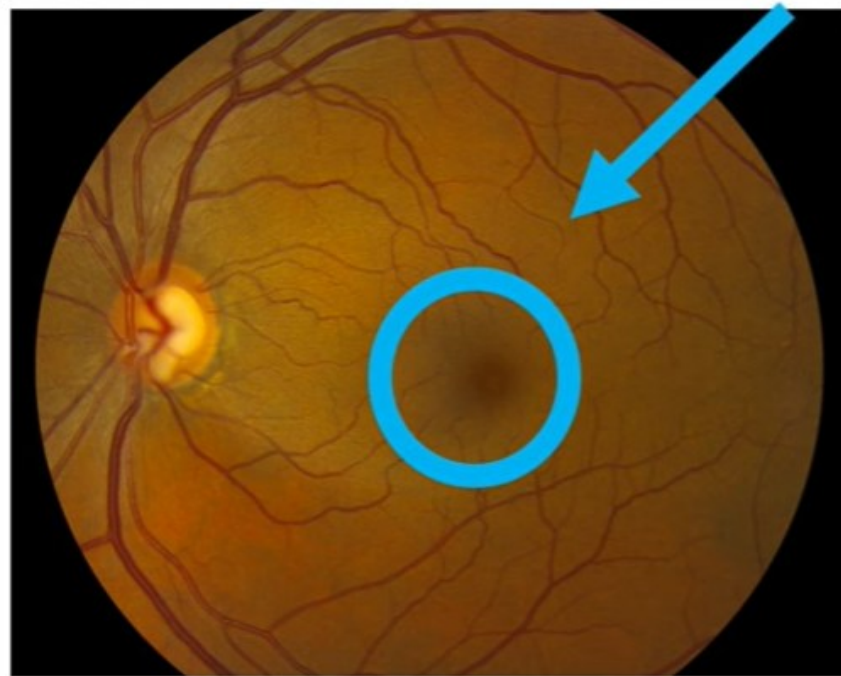
**通常の視力検査や眼圧検査で終わると
正常と出てしまいます**

眼底検査



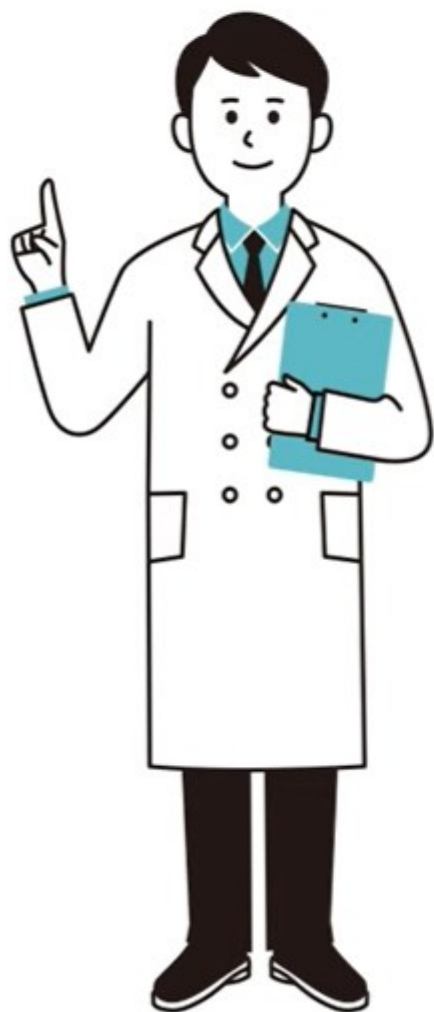では緑内障を見つけるために
何が大切かというと**眼底検査**です

黄斑部



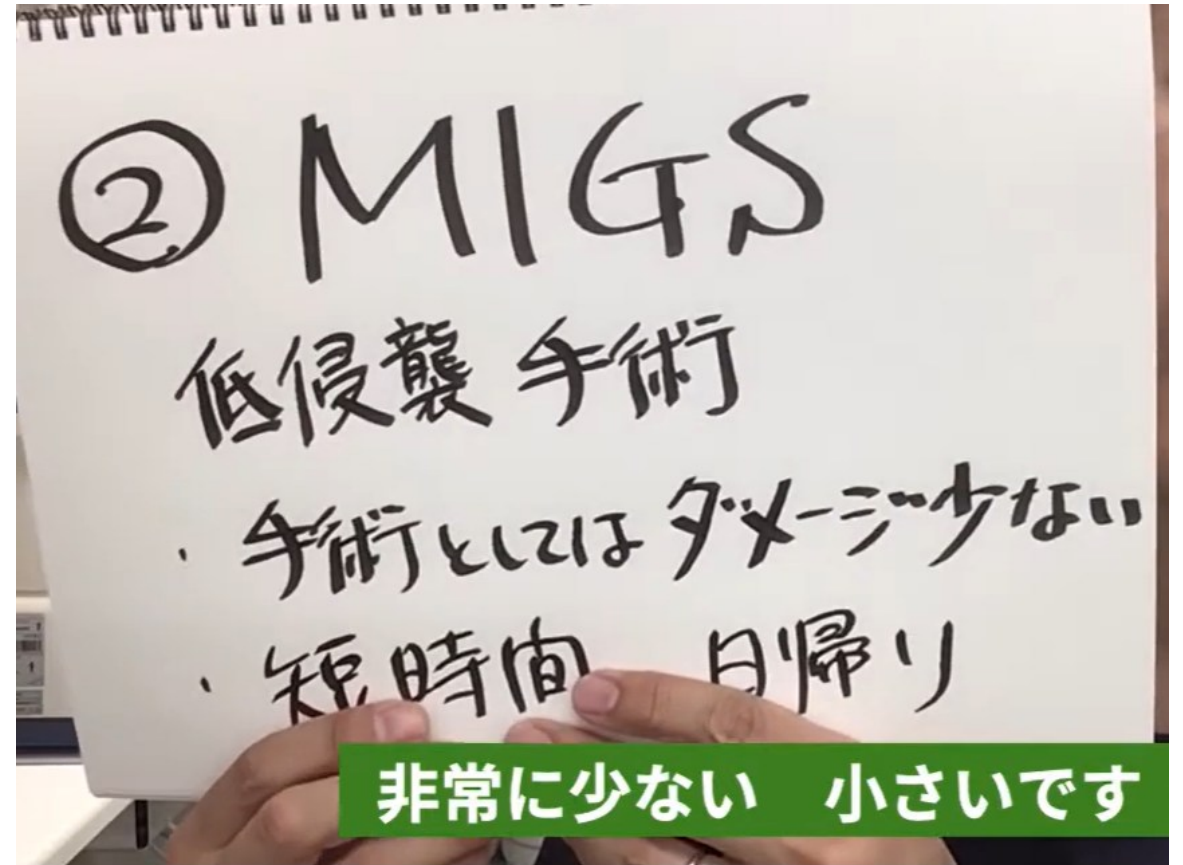
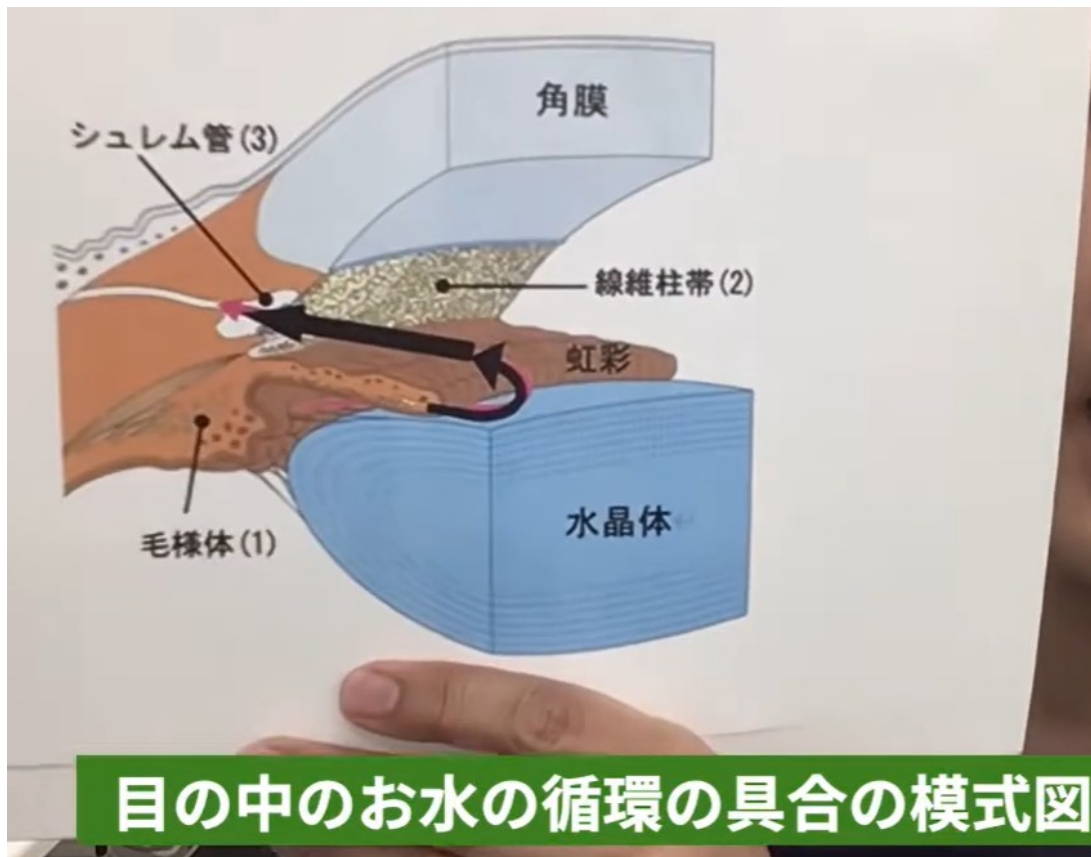
**これは黄斑部という視力の要となる部分は
最後まで生き残る事が多いからです**

今回のまとめ



- ① **眼圧が正常**だから緑内障にならないわけではありません。
- ② **視力検査、眼圧**に問題がなくても緑内障であることがあります。
- ③ **眼底検査**を受けるようにしてください。
- ④ 将来緑内障発作を起こすかもしれないと言われている方は**急な頭痛、吐き気、嘔吐に注意。**


「緑内障の手術の種類について」【東戸塚 片桐眼科クリニック】



緑内障手術の概要（要点整理）

- 緑内障は自覚症状が乏しく、気づかないうちに進行して重症化することが多い病気である。
- 原因の一つは、目の中の「房水（ぼうすい）」の流れが悪くなり、眼圧が上昇すること。房水は毛様体で作られ、隅角（メッシュ状の部分）を通って目の外へ排出される。
- この排出口が狭くなったり詰まったりすると、房水がたまり眼圧が上がる。

この飛蚊症自覚したら要注意△飛蚊症にもポイントがあります!!

A man in a white lab coat is speaking. Overlaid on the right side of the frame is a video showing a blue sky with white clouds. In the video, there are several white, worm-like shapes (floaters) and several black dots (floaters) visible against the blue sky. A small blue box with white text is positioned above the video, and a larger white box with red and blue text is positioned below it.

気を付けるポイント1 - 飛蚊症

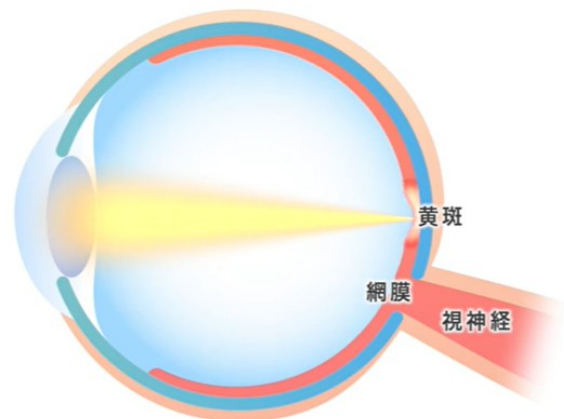
気を付けるポイント1 - 急な飛蚊症の発症

飛蚊症とは自分にしか見えない黒い点であったり透明なアメーバ状のものなどが見える症状

飛蚊症

急に数が増える・黒く濃いものが出る場合は病的な可能性

- 50～60代で起こりやすい後部硝子体剥離の際、硝子体が網膜を引っ張り裂孔が生じることがある。
- 強い近視の人は若い年代(40代)から網膜裂孔・剥離のリスクが高く注意が必要。
- 光がピカピカ見える(光視症)、ゴミが急増した感覚は網膜への刺激や異常のサイン。
- 網膜剥離が進行すると、視野が欠ける・カーテンがかかるように見える症状が出る。
- 網膜の上側に裂孔ができると、重力の影響で剥離が急速に進行しやすい。
- 裂孔の段階で治療すれば予後は良好だが、遅れると手術が必要になり視力回復が難しくなる。
- 「飛蚊症の急変・光視症・視野異常」を感じたら、迷わず早期に眼科受診することが重要



目の構造

加齢黄斑変性とは
中心が暗く見える。ゆがむ



加齢黄斑変性の見え方

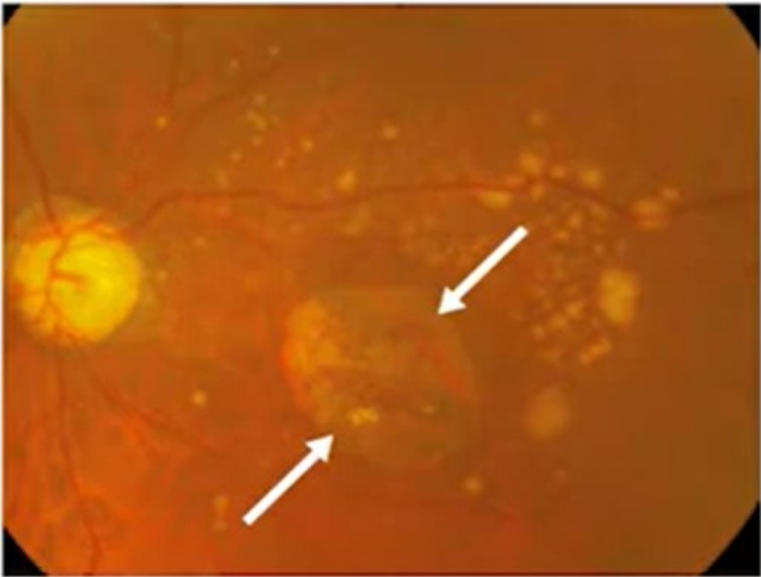


Q 加齢黄斑変性について教えてください

北広島おぎの眼科
TEL 011-370-1010

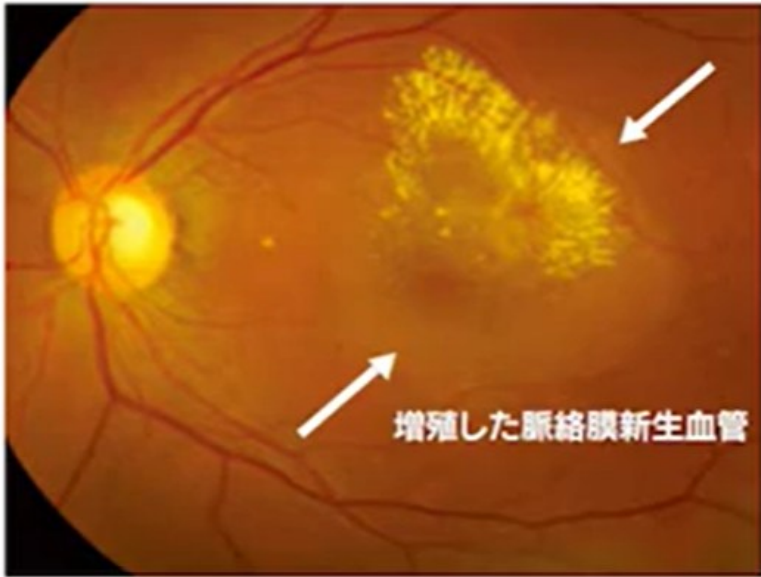
加齢黄斑変性の分類

萎縮型



ゆっくりと視力が低下する
(経過観察)

しん出型



増殖した脈絡膜新生血管

急激に視力が低下する
(一刻も早い治療が必要)

画像提供 北広島おぎの眼科

● 加齢黄斑変性とは

老眼の仕組みと目の病気

なぜ近くが見えにくくなるのか？
白内障、緑内障、網膜剥離など、目の病気は？

終わり

吉岡 芳夫